1898
Lane Medical Library

Ein Beitrag

zur

Coxa vara.

Zwei Fälle aus der chirurgischen Klinik Erlangen.

Inaugural-Dissertation

verfasst und der

Hohen Medicinischen Fakultät

der

Kgl. bayer. Friedrich-Alexanders-Universität Erlangen

zur

Erlangung der medizinischen Doktorwürde

vorgelegt

von

Otto Busse
aus Hannover.

Tag der Promotion: 20. Dezember 1898.

Erlangen 1899.
Druck der Universitäts-Buchdruckerei von E. Th. Jacob.

Gedruckt mit Genehmigung der medizinischen Fakultät der Universität Erlangen.

Referent: Herr Prof. Dr. von Heineke.

Meiner lieben Mutter

und dem

Andenken meines Vaters.

Digitized by the Internet Archive
in 2026

https://archive.org/details/IA40153716_0044

Dass sich unter der vermehrten Inanspruchnahme der unteren Extremitäten die für das Genu valgum und Genu varum charakteristischen Formveränderungen herausbilden, ist schon lange bekannt und wurde neben dem aus der gleichen Ursache entstandenen Plattfuss als selbstverständlich angenommen. Um so wunderbarer muss es erscheinen, dass man bis in die neueste Zeit hinein gerade die Stelle des menschlichen Körpers vollkommen unbeachtet liess, die für die Entstehung der sogenannten Belastungsdifformitäten besonders begünstigt sein musste, den Schenkelhals, dem ja einzig und allein die Aufgabe zufällt, die Rumpflast auf die unteren Extremitäten zu übertragen.

Erst in den letzten Jahren wurde man auf einen Zustand aufmerksam, der früher durchweg als ausgeheilte Coxitis aufgefasst wurde, der aber mit einer Coxitis nichts zu thun hat. Eine im Jahre 1888 aus der Tübinger chirurgischen Klinik erschienene Mitteilung von Ernst Müller schaffte in dieser Hinsicht Wandel. Der Autor beschreibt ein Präparat, das bei einer wegen fälschlich angenommener Coxitis ausgeführten Resektion gewonnen wurde, in dem bei intaktem Hüftgelenk der Schenkelhals sich nach unten verbogen erwies, und teilt gleichzeitig drei in ihrem klinischen Verlauf dem operirten analoge Fälle mit. In recht kurzer Zeit mehrte sich dann die Zahl der einschlägigen Beobachtungen, sodass Hofmeister auf dem Chirurgenkongress des Jahres 1894 schon 45 Einzelbeobachtungen und zwar 32 von diesen aus der Bruns'schen Klinik zusammenzustellen und an der Hand derselben eine eingehende Schilderung zu entrollen vermochte.

Die Bezeichnung „Coxa vara“, als Verbiegung des Schenkelhalses, wurde von Hofmeister wegen der auch an anderen Gelenken mit dem Ausdruck „varus“ belegten

Adduktionsverbiegung des Collum femoris gewählt. Kocher begründet die von ihm gleichzeitig mit Hofmeister empfohlene Benennung „Coxa vara“ mit dem Hinweis auf den Pes varus; denn die Streckstellung mit gleichzeitiger Auswärtsrotation, die man am Fuss als Supination bezeichnet, stellen in Verbindung mit der Adduktion völlig die dem Pes varus entsprechende Stellungsanomalie dar.

Was das klinische Bild der Erkrankung nun anbetrifft, so ist auffallend, dass die Coxa vara hauptsächlich in zwei Altersperioden zur Entwicklung kommt, einmal in den ersten Lebensjahren und weiterhin in der Pubertätszeit. Es sind dieselben Zeiträume, in denen auch das Genu valgum, mit dem sich die Verbiegung des Schenkelhalses häufig kombiniert, eine Rolle spielt. Daher hat man, wie beim Genum valgum auch hier von einer Coxa vara infantum sive rachitica und von einer Coxa vara adolescentium sive statica gesprochen. Die Krankheitserscheinungen sind in beiden Gruppen dieselben, in der letzteren häufigeren dagegen gewöhnlich ausgesprochener. Die befallenen Individuen zeigen meist einen auffallend groben Knochenbau und eine ziemlich schwach entwickelte Muskulatur. Gewöhnlich beim Uebergang aus der Schulzeit zu einer ernsten Beschäftigung, bei der namentlich an die Leistungsfähigkeit im Gehen und Stehen mehr Anforderung gestellt wird, oder bei der, worauf Kocher hinweist, andauerndes Arbeiten mit stark auswärtsrotierten Füssen, z. B. bei den Käsern, sich als notwendig erweist, machen sich meist bei Individuen von 14—18 Jahren Schmerzen, oft ohne bestimmte Ursache, oft nach einem Trauma, in der Hüftgelenksgegend bemerkbar. Bei Anstrengung oder Belastung des Körpers pflegen dieselben stärker zu werden; auch die Witterung scheint nicht ohne Einfluss zu sein, indem dieselben bei Kälte oder Regenwetter eine Steigerung erfahren. Manchmal fehlen jedoch die Schmerzen; es fällt aber den Kranken auf, dass sie leichter ermüden und ihrer Arbeit nicht mehr recht nachkommen können. Es giebt aber auch Fälle, die sich durch ganz besondere Schmerzhaftigkeit auszeichnen. Ausser

den Schmerzen weist insonderheit ein allmählich sich steigerndes Hinken auf die Krankheit hin. Die Schmerzen dauern in der Regel nur solange, als die Formveränderungen am Knochen vor sich gehen. Ferner haben die Kranken den hinkenden, bei doppeltseitigem Auftreten einen eigentümlichen, wackelnden, steifen, watschelnden Charakter annehmenden Gang. Manchmal haben sie das Gefühl, als seien sie in der letzten Zeit stärker gewachsen. Das befallene Bein erweist sich bei der Untersuchung als relativ verkürzt; der Abstand zwischen Spina anterior superior und Malleolus internus differiert selbst bis zu 7 cm. Doch ist die absolute Länge beider unteren Extremitäten die gleiche geblieben; in der Entfernung zwischen Trochanter und Malleolus externus ist kein Unterschied eingetreten.

Es ist also eine allmählich bei jungen Leuten auftretende Schmerzhaftigkeit in der Hüfte, mit Störung der Beweglichkeit in derselben und Verkürzung des Beines.

So war bei einer derartigen Anamnese der Gedanke an eine Coxitis wohl der nächstliegende. Ergaben sich dann bei einer näheren Untersuchung Symptome, die mit einer Coxitis nicht in Einklang standen, so betrachtete man den Fall als fraglich oder atypisch und behandelte ihn trotzdem auf Coxitis. In einem solchem Falle Ernst Müllers geschah es auch, dass auf Drängen des Patienten der grossen Schmerzhaftigkeit wegen die Resektion gemacht wurde, bei der sich die Unrichtigkeit der Diagnose herausstellte.

Auch die Erlanger chirurgische Klinik hatte im Januar 1898 einen solchen Fall von Coxa vara in Behandlung, der hier angeführt werden soll:

Kohl, Henriette, Wirtstochter von Kirchenlamitz bei Wunsiedel, 15 Jahre alt.

Aufgenommen 29. XII. 1897.

Anamnese:

Vater und Geschwister der Patientin sind gesund; die Mutter leidet an Rheumatismus. Patientin sonst stets gesund. Die Mutter der Patientin giebt an, ihre Tochter habe seit einem Jahre einen Geradehalter getragen, weil die rechte

Schulter etwas höher war als die linke. Frühjahr 1897 habe sie nach einem mehrstündigen Spaziergang Schmerzen im rechten Hüftgelenk gehabt. Seit dieser Zeit habe sich in diesem Gelenk zunehmende Schwäche bemerkbar gemacht; dasselbe sei schliesslich steif und das Bein kürzer geworden. Schmerzen hat Patientin nur nach längerem Gehen.

Status praesens:

Für sein Alter sehr kleines Kind, mit geringem Fettpolster. Skoliose der unteren Brust- und Lendenwirbelsäule; der rechte Oberschenkel steht ein wenig gebeugt, leicht adduciert, sowie nach aussen rotiert. Bewegungen nicht besonders schmerzhaft, jedoch nur in äusserst geringen Grenzen ausführbar. Besonders stark ist die Beugung behindert. Der Trochanter steht rechts höher. Von der Spina anterior superior bis zum Malleolus externus rechts 2 bis 2,5 cm Verkürzung. Kniegelenk frei. Die Köpfchen der Fibulae beiderseits frei vorspringend. Umfang: Mitte des Oberschenkels rechts 33, links 35 cm; Kniegelenk rechts 28,5 links 29 cm; Wade beiderseits 24 cm. Gang stark hinkend. Herz und Lunge ohne Besonderheiten. Urin ohne pathologische Bestandteile.

Behandlung:

31. XII. 97.

Anlegung eines Extensionsverbandes. Gegenzug an gesunder Beckenhälfte. Es werden zunächst acht, später zehn Pfund angehängt.

17. I. 98.

Abnahme des Extensionsverbandes. Trotz Umlegung eines Watterings ist am Cupitulum fibulae ein etwa Markstück grosser Decubitus entstanden.

27. I. 98.

Operation in der Narkose: Haut und Muskulatur durchdringender Schnitt in der Richtung von Spina anterior superior auf die Mitte des Trochanter major, letzteren freilegend. Während die Wunde stark auseinander gezogen wird, werden die Muskeln samt dem Periost mit dem Messer gelöst, darauf die in der Tiefe eintretende Kapsel

in der Richtung des ersten Schnitts incidiert und beiderseits von der Incision noch etwas vom Schenkelhals gelöst. Die Kapsel enthält derbe Granulationen. Während nun der Oberschenkel nach innen rotiert wird, tritt der Kopf aus dem Kapselspalt aus und wird jetzt mit der Stichsäge samt Hals und oberstem Teil des Trochanter major abgetragen. Die Wunde wird, ohne sie zu tamponieren, in der unteren Hälfte durch Naht geschlossen. Aseptischer Kissenverband, Spanschiene. Ungestörter Wundverlauf.

11. II. 98.

Verbandwechsel. Wunde wird völlig durch Naht geschlossen, die ersten Nähte entfernt.

26. II. 98.

Abnahme des Verbandes. Entfernung der letzten Nähte, Bewegungsversuche. Decubitus, der sich bereits verkleinert hatte, ist wieder etwas grösser geworden. An der Hüfte noch eine oberflächliche Wunde.

3. III. 98.

Extensionsverband mit Gegenzug an der gesamten Beckenhälfte. Decubitusstelle wird in Filzstreifen gefenstert und täglich verbunden. Anhängendes Gewicht: 10 Pfund.

20. III. 98.

Abnahme des Extensionsverbandes. Unbedeutender Decubitus am inneren Knöchel. Gehversuche auf Krücken.

24. III. 98.

Hüftwunde völlig geschlossen.

28. III. 98.

Gehversuche mit Stöcken.

7. IV. 98.

Patientin wird entlassen.

Abgangsstatus:

Die Wunde über dem Hüftgelenk verheilt; über dem Köpfchen der rechten Fibula eine kleine Granulationswunde.

Die Beugung des Kniegelenks bis zu einem Winkel von 20° möglich. Vollständige Streckung möglich. Rechte Glutaealgegend ist stärker vorgewölbt, wird beim Gehen gar nicht bewegt. Gang hinkend. Lendenwirbelsäule nach

links verkrümmt mit compensierender rechtsseitiger Kypho-Skoliose der Brustwirbelsäule. An beiden Seiten Plattfussbildung. Aktiv kann das Bein um 30° erhoben werden.

Adduktion ist aktiv gut möglich. Abduktion aktiv und passiv unmöglich Das rechte Kniegelenk erscheint etwas verdickt. Länge des Beines links 68, rechts 65 cm; Umfang des Kniegelenks rechts 30, links 29 cm. Umfang der Mitte des Oberschenkels links 33, rechts 30 cm; rechte Wade 23, linke ebenfalls 23 cm; rechts Fussgelenk 23, links 22 cm. Im rechten Kniegelenk ein leichter Erguss.

Das gewonnene Resektionspräparat (siehe Figur 1—4 am Ende der Arbeit) ist in Alkohol konserviert.

Der Trochanter major ist mitten durchsägt und ist der Schnitt 2 cm vom unteren Knorpelrande des Schenkelkopfes entfernt durch den Schenkelhals gelegt. Die Schnittfläche zeigt eine normale Spongiosa, die an einigen Stellen etwas eindrückbar ist. Der Knorpelüberzug des Kopfes ist zum grössten Teil erhalten. Der Schenkelhals erscheint nach unten und rückwärts abgebogen. Die obere Begrenzungslinie fällt zunächst von der Spitze des Trochanter major steil nach unten ab, verläuft dann horizontal, um dann ziemlich plötzlich in die Knorpelgrenze des Schenkelkopfes umzubiegen.

Die Entfernung vom Trochanter major bis zum oberen Rand der Knorpelgrenze beträgt 2,5 cm. Die Spitze des Trochanter major überragt den Schenkelkopf um 2 cm. Die untere Begrenzungslinie verläuft in einem ganz leicht nach unten konkaven Bogen, um dann kurz vor der Knorpelgrenze im starken Bogen in diese einzubiegen.

Der Umfang des Schenkelhalses beträgt dicht unter dem Caput femoris gemessen am pathologischen Präparat 11,25 cm, am normalen 10 cm. So ist natürlich auch der Winkel, den der Femur mit dem Schenkelhals bildet, ein bedeutend kleinerer geworden. Während er am normalen Präparat nach Angaben Miculicz's bei Erwachsenen 125°—126°, nach Lauenstein 128° betragen soll, ist er in unserm Falle etwas grösser als ein Rechter. Am frontalen Durchschnitt des Präparates erscheint die Spongiosa

im Grossen und Ganzen normal. In der oberen Hälfte des Schenkelkopfes ist die Spongiosa markig und weist einen bohnengrossen Hohlraum auf, unter diesem und auch am unteren Teile des Kopfes ist die Spongiosa leicht eindrückbar.

Die Epiphysenlinie ist nicht mehr zu sehen. Der untere Rand des Schenkelhalses weist eine an der dicksten Stelle $^3/_4$ cm starke elfenbeinerne Masse auf, von der einige schmale Streifen aus sich zum Schenkelhalskopf zu verlieren. Der Verlauf der Knochenbälkchen ist am Präparate nicht mehr zu erkennen.

Auf einen zweiten Fall dieser Art, den ich in seinem ganzen Verlauf persönlich zu beobachten Gelegenheit hatte und der im Oktober 1898 in der chirurgischen Klinik zu Erlangen zur Behandlung kam, soll hier eingegangen werden:

Adolf Flügel, 16 Jahre alt, Gutsbesitzerssohn aus Wilsau.

Aufgenommen am 25. Oktober 1898.

Anamnese aufgenommen am 29. Oktober 1898.

Eltern des Patienten sind gesund und leben beide. Er hat 9 Geschwister gehabt, fünf Brüder und vier Schwestern, von denen noch drei Brüder uud zwei Schwestern leben. Der eine Bruder starb im 32. Lebensjahre an „Blutbrechen", ein jüngerer an einem Kehlkopfleiden. Eine Schwester erlag einer Blutvergiftung; die andere Schwester starb im ersten Lebensjahre, die Todesursache ist ihm unbekannt. Von Kinderkrankheiten weiss Patient nichts; Patient hat früh laufen gelernt, soll nie die „englische Krankheit" gehabt haben und als Kind immer gesund und kräftig gewesen sein.

Der Patient giebt an, früher „Drüsen" gehabt zu haben und ausserdem vor einem Jahre sechs Wochen lang an einer „Kniegelenksentzündung" gelitten zu haben, die sich beim Aufstehen durch heftigen Schmerz und Schwellung im Knie plötzlich äusserte, aber durch Ruhe und Einreibungen, die ihm vom Arzt verordnet, zurückgingen. Sonst will Patient stets gesund gewesen sein.

Am 17. Juni 1898 wurde Patient von einem Ochsen mit der linken Hüfte gegen eine Stallthür gedrückt, was ihm nur für eine halbe Stunde etwas Schmerzen verursachte, ihn dann aber vollständig schmerzlos liess, so dass Patient „an den Stoss gar nicht mehr dachte", doch konnte er von dem Tage an nichts mehr „recht" arbeiten und wurde ihm das Gehen schwer, sodass er sich stets eines Stockes bedienen musste. Nach drei Wochen stiess Patient sich zufällig an die linke Hüfte und verspürte in demselben Augenblick einen heftigen Schmerz in der linken Pfanne, sodass Patient das Bett aufsuchen musste; doch blieb der Schmerz kein nachhaltiger. Drei Tage nachher wurde ein Arzt hinzugezogen, der dem Patienten verbot, das Bett zu verlassen und eine Verkürzung des linken Beines konstatierte, die dem Patienten und auch seinen Angehörigen bis dahin nicht aufgefallen sein will. Ferner verordnete der Arzt Einreibungen. Ende September 1898 legte der Arzt einen Extensionsverband an, der bis zur Aufnahme in die Klinik, die auf Anraten des Arztes am 25. Oktober 98 geschah, liegen blieb. Eine Besserung ist in seinem Zustand nicht eingetreten. Patient glaubt nicht, in der letzten Zeit gewachsen zu sein. Urin ohne pathologische Bestandteile.

Status praesens 29. Oktober 98.

Ziemlich grosser, für sein Alter gut entwickelter Junge von kräftigem Knochenbau, mässig entwickelter Muskulatur, geringem Fettpolster. Gesicht ziemlich blass, doch gut genährt. Unter und parallel dem rechten Unterkieferrand geht eine 8 cm lange bis zur Mittellinie reichende alte Narbe, die blass ist und verschiedene Erhebungen und Vertiefungen aufweist, sodann eine kleinere Narbe am Kieferwinkel, beide nur in der Haut gelegen. Schon bei oberflächlicher Betrachtung fällt neben der Verkürzung des linken Beines die bedeutende Prominenz der linken Hüfte auf. Beim Stehen erscheint die linke Beckenhälfte hinaufgeschoben; der linke Fuss berührt kaum den Boden. Knie und Fuss sind höher als dieselben Teile der gesunden Seite. Das linke Bein ist ziemlich stark auswärts rotiert und in Adduktionsstellung.

Fussgelenkgegend verdickt; Haut des Unterschenkels etwas bläulichrot, trocken, derb, schuppig. Beim Gehen des Patienten sieht man deutlich, dass das auswärts rotierte linke Bein stark verkürzt ist und Patient hinkt; ferner bemerkt man, dass das linke Bein beim Gehen nicht neben, sondern direkt vor das rechte Bein gesetzt wird. Die Beweglichkeit in der Hüfte ist stark eingeschränkt. Selbst bei starker Aussenrotation ist keine weitere Beugung zu erzielen. Die Abduktion ist nur in geringem Maasse über die gerade Stellung des Beines möglich. Bei starker Abduktion entstehen Schmerzen; das Becken macht die Bewegungen mit. Dagegen ist die Adduktion in weiten Grenzen ohne Schmerzen möglich. Das Bein lässt sich noch ein wenig nach aussen drehen; stärker behindert ist die Innenrotation. Druck auf den Trochanter, auch Stoss von der Ferse aus in der Hüfte nicht schmerzhaft. Der Raum zwischen Trochanter und Crista ilei der linken Seite nicht eingesunken oder eindrückbar. Eine Schwellung ist in der Hüftgelenksgegend nicht vorhanden, hingegen deutliche Atrophie des ganzen linken Beines. Man misst in der Mitte des Oberschenkels:

Links: 38 cm. Rechts: 40,5 cm.

Umfang des Kniees:

Links: 32,5 cm. Rechts: 33,5 cm.

Umfang der Wade:

Links: 28,5 cm. Rechts: 30 cm.

Das Becken ist schief, der linke Teil steht um 2 cm höher als der rechte. Länge der Beine vom Trochanter zum Malleolus internus gemessen, beiderseits völlig gleich.

Länge der Beine von der Spina anterior superior zum Malleolus internus gemessen;

Links: 92,5 cm. Rechts 93,5 cm.

Entfernung des Beckenkammes vom Trochanter:

Links: 12 cm. Rechts: 14,5 cm.

Links steht die Spitze des Trochanter 2,5 cm über der Roser- Nélatonschen Linie.

Bewegung im Knie nicht gehindert, Bewegung im Fussgelenk gering behindert.

Beim Sitzen geht der linke Unterschenkel schräg über den rechten, ebenso beim Niederknieen.

Der Brustkorb ist breit, doch flach, epigastrischer Winkel gleich einem Rechten. Geringe Verbiegung der Wirbelsäule nach rechts. Herz und Lunge ohne Besonderheiten. Am Halse beiderseits kleinere geschwollene Lymphdrüsen, Achselhöhle frei. In beiden Leistengegenden mässige Drüsenschwellung, die links grösser ist als rechts. Keine Zeichen früherer Rachitis. Kein Fieber.

Fassen wir die im vorliegenden Status geschilderten Symptome kurz zusammen, so ergibt sich:

Keine Entzündungserscheinungen an der Hüfte, (Druckschmerz, Schwellung). Verkürzung des linken Beines, (in Beziehung zu Beckenpunkten gemessen bei gleicher absoluter Beinlänge vom Trochanter zum Malleolus internus). Hochstand des Trochanters, Adduktionsstellung, Aussenrotation. Streckung des Beines frei, doch eingeschränkte Beugung, auch bei starker Aussenrotation, soweit diese möglich war, Beugung beschränkt; unbehinderte Adduktion. Aussenrotation in geringem Maasse vorhanden, dagegen behinderte Abduktion und Innenrotation!

In die beiden schon eben erwähnten von Hofmeister eingeteilten Gruppen passt dieser Fall nicht ganz hinein, da einerseits die Beugung des Oberschenkels beschränkt und andrerseits die Aussenrotation nur eine geringe ist, obwohl die übrigen Symptome für Coxa vara charakteristisch sind. Differentialdiagnostisch kommen bei der Beurteilung der Fälle in Betracht:

1) Tuberculöse Coxitis,
2) Arthritis deformans,
3) die sog. nervöse (hyster.) Coxalgie,
4) die traumatische Luxation,
5) die Epiphysenlösung und Schenkelhalsfraktur.

ad 1) Eine Verwechselung mit Coxitis wäre ja, ganz abgesehen von der Anamnese, am leichtesten möglich, besonders wenn die Schmerzhaftigkeit etwas stark ist und die Patienten eine genauere Untersuchung durch willkürliche

Hemmung der Bewegungen verhindern. Entscheidend ist jedoch in solchen Fällen das Fehlen jeder Entzündungserscheinung, das Fehlen jeglicher Schwellung, im Gegenteil ist sogar bei Coxa vara fast stets eine Atrophie der Oberschenkelmuskulatur vorhanden. Noch wichtiger ist die, selbst durch häufige Untersuchungen, festgestellte völlig freie schmerzlose Beweglichkeit in bestimmten Richtungen. Handelt es sich um einen Trochanterhochstand und Verkürzung des Beines, so müsste es sich bei Annahme einer Coxitis um eine Pfannenwanderung handeln, indem durch Druck des Schenkelkopfes der hintere obere Pfannenrand immer weiter nach oben und hinten gedrängt wird, doch wäre bei dieser eine solche freie schmerzlose Bewegungsmöglichkeit wie in unserm Falle nicht denkbar.

Ferner spricht die Adduktion mit Aussenrotationsstellung des Beines gegen eine tuberculöse Coxitis, bei der die Extremität eine ganz charakteristische Stellung einnimmt, d. h. das Bein ist im Hüftgelenk flektiert, abduciert und auswärtsrotiert.

ad 2) Weiterhin müssen wir die Arthritis deformans hier mit in Erwägung ziehen. Diese beginnt ganz allmählich; im Beginn ist sie charakterisiert durch Steifigkeit des Gelenks, besonders morgens, durch Schmerz beim Gehen und durch crepitierende oder knackende Geräusche. Wie schon der Name sagt, handelt es sich bei dieser Erkrankung um Deformierung des Knochens und Knorpels, hauptsächlich des caput und collum femoris, teils infolge hyperplastischer, teils degenerativer Prozesse. Die Beweglichkeit in der Hüfte nimmt infolgedessen immer mehr ab, und gar nicht selten kommt es auf diese Weise zu Destructionsluxationen und Subluxationen, die uns das Bild der Verkürzung des Beines und des Trochanterhochstandes bieten. Allein auch eine Verwechselung mit dieser Krankheit lässt sich aus folgenden Gründen vermeiden. Es weist eine zweite Bezeichnung dieses Leidens als Malum senile coxae darauf hin, dass dasselbe fast ausnahmslos das höhere Alter betrifft; ferner müsste man Veränderungen am Knochen, Wucherungen am Knorpel-

rand und dergleichen finden; das Hüftgelenk bietet jedoch bei der Palpation normale Verhältnisse.

ad 3) Wir wenden uns jetzt zu einer neuen Affektion, die wir hier berücksichtigen müssen, nämlich zu der nervösen Coxitis oder Neuralgie des Hüftgelenkes. Besonders häufig kommen diese nervösen Gelenkaffektionen beim weiblichen Geschlechte vor, bisweilen auch bei völlig gesunden Individuen. Der gewöhnliche Sitz ist die Hüfte. (Coxalgia hysterica). Am Hüftgelenk wird meist eine Stellung eingenommen, wie beim sogenannten Verkürzungsstadium der Coxitis, sodass der Oberschenkel leicht flectiert und etwas nach innen rotiert, auch das Becken auf der leidenden Seite etwas emporgehoben ist. Der Fuss erscheint dadurch etwas verkürzt. Charakteristisch ist die ausgesprochene Schmerzhaftigkeit dieses Leidens, die Druckempfindlichkeit, sowie die meist hochgradige Hyperalgesie der das Gelenk bedeckenden Haut. In unserem Falle fehlt vor allem die Schmerzhaftigkeit, und wird ferner die Konstatierung der anatomischen Verhältnisse (Hochstand des Trochanter, Aussenrotation und Adduktionsstellung neben eventuell in Narcose festzustellender Abduktions- und Innenrotationsbehinderung) die Diagnose sichern. Die nervöse Form der Coxitis kann also auch nicht in Frage kommen.

ad 4) Bei der Differential-Diagnose kommt weiter eine traumatische Luxation des Hüftgelenkes in Betracht. Diese traumatischen Luxationen kommen nur selten vor, und es sind beträchtliche Gewalteinwirkungen notwendig, um den Gelenkkopf aus der tiefen Pfanne herauszuwälzen und die feste Kapsel nebst ihren Verstärkungsbändern zu zerreissen. Ein Stoss auf den Trochanter oder das gebeugte Knie, ein Fall auf die Ferse kann in bestimmten Fällen den Kopf aus der Pfanne treiben; in weitaus der grössten Mehrzahl der Fälle ist es jedoch die gewaltsame und plötzliche Uebertreibung einer sonst physiologischen Bewegung. Gegen eine Luxation spricht in unserem Falle die direkte Gewalteinwirkung — der Patient war ja von einem Ochsen an die Stallthür gedrängt — auf das Hüftgelenk; die Gewalt hat

direkt auf den Trochanter eingewirkt, eine Hebelwirkung auf den Gelenkkopf hat nicht stattgefunden. Wir finden ferner keine der charakteristischen Stellungsanomalien, wie sie bei einer Luxation vorkommen; am deutlichsten weist der so erhebliche Grad von Beweglichkeit im Hüftgelenk bei unserm Patienten darauf hin, dass unbedingt ein anderer Krankheitsprozess vorliegen muss.

ad 5) Weiter kommt bei unserm Falle die frische Epiphysenlösung und Schenkelhalsfraktur in Betracht. Bei letzterer müssen wir genau zwischen der losen und eingekeilten Schenkelhalsfraktur unterscheiden. Gegen frische Epiphysenlösung spricht vor allen Dingen die völlig schmerzlose Beweglichkeit in bestimmten Bahnen und die Behinderung gerade der Abduktion und Innenrotation, Erscheinungen, die auch bei der losen Schenkelhalsfraktur von Bedeutung sind und gegen eine solche sprechen. Ausserdem würde die bei der losen Schenkelhalsfraktur vorhandene Crepitation, Ausgleich der Verkürzung durch starken Zug in Narcose die Verwechselung mit Coxa vara sichern.

Die Symptome der eingekeilten Schenkelhalsfraktur sind die gleichen wie bei der losen: Verkürzung und Rotation nach aussen. Die Auswärtsrotation erklärt sich dadurch, dass die Extremität, sobald der Schenkel aufhört, durch den Schenkelkopf in der Pfanne fixiert zu sein, entsprechend den grösseren Massen von Teilen, welche auf der Aussenseite ihrer Längsachse angebracht sind, in die Rotation nach aussen durch die Schwere gezogen wird. Die Aussenrotation kann jedoch auch vollständig fehlen; im allgemeinen hängt ihr Grad von der grösseren oder geringeren Einkeilung der hinteren Bruchfläche ab. In seltenen Fällen kommt bei eingekeilter Schenkelhalsfraktur Geradstellung oder gar Einwärtsrotation vor. Betrachten wir nun die diagnostischen Merkmale bei unserem Falle. Für eingekeilte Schenkelhalsfraktur spricht die Verkürzung des Beines. Doch würde eine so übernormale schmerzlose Adduktion, wie sie in unserem Falle besteht, unmöglich sein. Ferner spricht das starke Hervortreten des Trochanters gegen eine eingekeilte Schenkel-

halsfraktur, da bei dieser der Trochanter infolge der Verkürzung des Halses nach innen dislociert ist, d. h. er springt weniger vor und der Raum zwischen Trochanter und Crista ilei ist infolge der Entspannung des Tensor fasciae latae und der Glutaealmuskulatur im Vergleich zur gesunden Seite mehr eingesunken und eindrückbar, was bei unserem Patienten nicht der Fall ist.

Ein Trauma, das zu einer Fraktur hätte führen können, ist in unserm Fall ja vorhanden, doch ist es recht gering, und bedenkt man, dass Patient nach diesem Unfall weiter herumgegangen ist, was bei einer losen Fraktur des Schenkelhalses völlig ausgeschlossen, bei einer eingekeilten recht selten ist, wie wohl wenige Fälle von eingekeilter Schenkelhalsfraktur beobachtet sind, bei denen die Kranken, wenn auch hinkend, herumgegangen sind, so müsste von einer Fraktur des Schenkelhalses wohl Abstand genommen werden. Allgemein aber spricht das jugendliche Alter unseres Patienten gegen eine Fraktur, da die Fractura colli femoris hauptsächlich eine Affektion älterer Leute ist, bei denen der Schenkelhals infolge der senilen Osteoporose eine erhebliche Einbusse an Widerstandsfähigkeit erlitten hat. Eine eventuell in der Hüftgelenksgegend vorhandene Schwellung spricht weder für noch gegen die Annahme einer Fraktur, da der Bluterguss — wenn es nicht ein Fall auf die Hüfte war — in der Regel unbedeutend und in der Kapsel eingeschlossen ist. Fassen wir das Ergebnis der differentialdiagnostischen Momente zusammen, so müssen wir wohl die Möglichkeit einer Schenkelhalsfraktur ausschliessen.

Dagegen ist, wie schon Hofmeister anführt, die objektive Unterscheidung von einer mit Dislocation geheilten Epiphysenlösung oder Schenkelhalsfraktur nicht möglich, wenn nicht die Anamnese zu Hilfe genommen werden kann. Da gerade derartige Fälle, obwohl die Anamnese ein schweres Trauma angiebt, oft nicht richtig diagnosticiert werden, infolgedessen, wenn überhaupt eine Consolidation eintritt, die verletzte Extremität nach langem Krankenlager mit Dislocation heilt, in manchen Fällen auch trotz richtig gestellter Diag-

nose und Behandlung eine Geradestellung des Beines nicht eintritt, so wäre es wohl denkbar, dass bei späterer Untersuchung eine Coxa vara, auf der üblichen Grundlage entstanden, vorgetäuscht wird, wenn gerade eine Dislocation in Adduktions- und Aussenrotationsstellung vorhanden ist.

Ein solcher Fall war im Februar 1895 in der chirurgischen Klinik zu Erlangen und sei hier kurz erwähnt.

Es handelt sich um ein 14jähriges Mädchen, hereditär nicht belastet, sonst stets gesund. Am 7. Januar 95 fiel Patientin auf der Strasse zu Boden und zwar so, dass ihr linkes Bein nach vorn, ihr rechtes nach hinten ausglitt. Sie hatte sofort nach dem Falle heftige Schmerzen in der linken Hüfte, konnte das linke Bein nicht mehr bewegen und musste fortgetragen werden. Seit dieser Zeit hütete Patientin das Bett. Der herbeigerufene Arzt verordnete Eisblase auf die linke Hüfte und Einreibungen. In letzter Zeit sollen die Schmerzen etwas nachgelassen haben. Patientin kommt auf Anraten des Arztes am 31. Januar in die Klinik.

Status praesens: Kräftiges, gesund aussehendes Mädchen, von gedrungenem Knochenbau und kräftig entwickelter Muskulatur. Die linke Hüfte erscheint wesentlich verbreitert. Namentlich tritt der Trochanter stark hervor, schon dem Ansehen nach höher gerückt. Das linke Bein stark nach aussen rotiert und adduciert. Messung ergiebt: Hüftumfang: links 40 cm, rechts 39 cm. Spina anterior superior — Malleolus internus: links 75,5 cm, rechts 77 cm. Oberschenkelumfang handbreit über der Patella: links 31 cm, rechts 32,5 cm. Trochanter steht links gut 2 cm über der Roser-Nélaton'schen Linie. Bewegungen im Knie- und Fussgelenk völlig frei. Im Hüftgelenk steht das Bein in ganz leichter Beugung fixiert; lässt sich passiv kaum bewegen, Versuche, Bewegungen auszuführen, recht schmerzhaft. Dabei manchmal ein deutliches Krachen im Hüftgelenk zu fühlen und zu hören. Druck etwa $1^1/_2$ Finger breit unter der Spina anterior superior sehr schmerzhaft.

Am 4. Februar 1895 zeigt sich in Narcose das Hüftgelenk nach allen Richtungen frei beweglich. Weiterhin ist

durch geringen Zug die Verkürzung völlig ausgeglichen. Sehr deutlich ist bei Bewegungen des Oberschenkels das Krepitieren in der Hüftgegend. (Diagnose: Schenkelhalsfraktur.) Zur Korrektion der Stellung wird ein Extensionsverband und gegen die Auswärtsrotation des Beines ein Querstab am Unterschenkel angebracht.

23. Februar. Nach Abnahme des Verbandes zeigt sich, dass die Verkürzung, wenn auch geringer, immer noch vorhanden ist. Auch die Adduktion und Auswärtsrotation besteht noch.

Sollte in diesem Falle durch weitere Behandlung die Stellung nicht corrigiert werden können, (eine Heilung mit richtiger Stellung des Beines ist in diesem Falle eingetreten) so würden wir es mit einer typischen Coxa-vara-Stellung des Beines zu thun haben, bei der sich nach Verheilung und Nachlassen der Schmerzen auch die weiteren Symptome, Behinderung der Abduktion und Innenrotation, einstellen würden.

In einem derartigen Falle musste in späterer Zeit ohne Zuhilfenahme der Anamnese zweifellos die Diagnose, Coxa vara, gestellt werden. Bei dieser bildet sich eben die Verbiegung mit typischer Stellung allmählich aus, bei dem eben erwähnten Fall plötzlich durch Continuitätstrennung und nachheriger Heilung in fehlerhafter Stellung.

Die Diagnose, Coxa vara, ist jedoch mit Ausnahme solcher seltenen Fälle — und auch hier schützt die Aufnahme einer genauen Anamnese vor einer Verwechselung — mit Sicherheit aus den oben angeführten und so sehr charakteristischen Merkmalen zu stellen.

So fand auch in unserm Falle die am 31. Oktober 1898 durch Hüftgelenksresektion vorgenommene Operation in der gestellten Diagnose: „Coxa vara“ ihre Bestätigung.

Der Gang der Operation sei hier kurz angedeutet:

Winkelschnitt über dem linken Trochanter major; ein weiterer Schnitt etwa 7 cm lang nimmt die Richtung einer zur Spina anterior superior vom Trochanter major gezogenen Linie. Spaltung der Weichteile, worauf der Trochanter her-

vortritt, der allseitig frei gemacht wird. Schwer ist es, den Gelenkkopf aus der Pfanne zu bringen. Endlich gelingt die Herausbeförderung mit Hilfe eines Raspatoriums bei Adduktion des Beines im Hüftgelenk. Darauf wird der Trochanter major in seiner Mitte schräg mit Collum und Caput femoris durch Säge und Meissel abgetragen, und der Rest des Trochanter mit zwei Nägeln in der Pfanne fixiert. Blutung gering. Die Wunde wird bis auf eine kleine Stelle, von der aus mit Jodoformgaze tamponiert wird, durch Nähte vereinigt. Mooskissen. An der äusseren Seite wird eine Schiene angelegt, die vom Malleolus externus fast bis zur Achselhöhle reicht, an der Innenseite eine ebensolche entlang dem ganzen inneren Unter- und Oberschenkel. In leichter Abduktionsstellung des Beines wird ein fixierender Verband angelegt.

Das gewonnene Resektionspräparat, (siehe Figur 5—8, Ende der Arbeit) konserviert in Kayserling-Flüssigkeit, besteht aus dem Schenkelkopf und Schenkelhals, nebst dem zur Hälfte durchsägten Trochanter major und dem ganzen Trochanter minor. Das abgesägte Stück hat einen Längendurchmesser von 8 cm. Die Schnittfläche zeigt eine normale Spongiosa. Der Schenkelhals zeigt eine besondere Difformität. Er ist um 1,5 cm verlängert und es sieht so aus, als ob man den Schenkelkopf gefasst und nach unten und rückwärts gedreht hätte, wodurch der Schenkelhals nach vorn eine Konvexität zeigt. Der Abstand von der Spitze des Trochanter major bis zum Beginn der überknorpelten Gelenkfläche beträgt in der Luftlinie gemessen 5 cm, während er am normalen Präparat 3,5 cm ausmacht. Die Spitze des Trochanter major überragt den höchsten Punkt des Schenkelkopfes um 2,5 cm. Die obere Begrenzungslinie bildet, nachdem sie senkrecht von der Spitze des Trochanter major zum Schenkelhals abgefallen ist, eine leicht horizontale, in einem nach oben konvexen Bogen verlaufende Linie, während sie beim normalen Präparat eine nach aufwärts konkave zur Knorpelgrenze verlaufende Linie ist.

Gerade umgekehrt sind die Verhältnisse an der unteren

Begrenzungslinie vom Trochanter minor zum unteren Rand der Knorpelgrenze. Am pathologischen Präparat beträgt dieser Abstand in Luftlinie gemessen nicht ganz 1 cm, am normalen dagegen 4 cm. Am letzteren verläuft die Linie in einem ganz schwach nach oben konvexen Bogen, am veränderten Präparat fällt sie zunächst ziemlich steil ab, verläuft dann leicht nach unten gebogen, um sich in der Nähe der Knorpelgrenze plötzlich scharf nach abwärts umzubiegen.

Der Umfang des Kopfes beträgt an der Knorpelgrenze: 17 cm, am normalen Präparat 12 cm.

Der Kopf ist an seinem unteren Ende verdickt und es stülpt sich eine Knorpelmasse von dem unteren Teil des Kopfes aus mützenartig auf den Hals über, sodass diese Knorpelmasse vollständig dem Schenkelhalse anliegt. Der Umfang des letzteren beträgt 12 cm, während er normal nur 9,5 cm beträgt.

Die überknorpelte Gelenkfläche ist vollständig gesund.

Die Epiphysenlinie ist als schmaler Streif deutlich zu sehen. Die Spongiosa ist am äusseren unteren und mittleren Rande des Caput femoris leicht eindrückbar.

Zwei cm vom oberen Rande des Schenkelhalses entfernt und diesem parallel verläuft eine an der breitesten Stelle 1 cm dicke und 3,5 cm lange elfenbeinharte Masse, die sich radiär in den Schenkelkopf und den nach oben konvexen Teil des Schenkelhalses fortsetzt. Der Winkel zwischen Schenkelhals und Schaft des Femur ist fast einem Rechten gleich.

So mussten sich bei diesen wesentlichen Schenkelhalsverbiegungen auch die feineren architektonischen Knochenbälkchenverhältnisse ändern. Die Last wirkt nicht mehr auf den oberen Umfang des Schenkelkopfes, sondern grösstenteils auf den oberen Umfang des Schenkelhalses. Der Adam'sche Bogen und die von ihm ausgehenden Knochenbälkchen erweisen sich auffallend verdickt. Der Verlauf der Bälkchen ist insofern von der Norm abweichend, als das dichte Netz der Knochenbälkchen, die vom Adam'schen Bogen entspringen, nicht gegen die obere Peripherie des

Schenkelkopfes, sondern nach dem oberen inneren Rand des Schenkelhalses zieht. Ferner gehen diejenigen Knochenbälkchen, welche normalerweise von der Corticalis des oberen Schaftendes steil bogenförmig nach aufwärts streben, um mit den von der entgegengesetzten inneren Seite kommenden symmetrisch geformte gothische Spitzbögen zu bilden, in einem kurzen Halbkreise in den Hals über, während von unten her radiär gerichtete Schutzbalken gegen die halbkreisförmigen Bogen ausstrahlen.

Verlauf der Krankheit nach der Operation.

31. X. 98, abends 7 Uhr.

Patient hat kein Fieber. Klagt über leichte Schmerzen in der Hüfte.

1. XI. 98.

Die Nacht hat Patient nicht geschlafen wegen Schmerzen in der Hüftgegend. Abendtemperatur: 37,7. Schmerzen haben etwas nachgelassen.

2. XI.

Patient hat wenig in der letzten Nacht geschlafen. Starke Schmerzen. Morgentemperatur 37,2; abends 37,6.

3. XI.

Schmerzen haben nachgelassen. Morgentemperatur 36,9. Puls 108. Die letzte Nacht wenige Stunden geschlafen. Abendtemperatur 37,9.

4. XI.

Patient verbrachte eine gute Nacht. Schmerzen fehlen fast ganz. Morgentemperatur 36,9. Abendtemperatur 38,4. Puls 112.

5. XI.

Nacht gut. Keine erhebliche Schmerzen. Morgentemperatur 37,1. Puls 112. Abendtemperatur 38,2.

6. XI.

Patient hat in der vergangenen Nacht wenig geschlafen; geringe Schmerzen. Morgentemperatur 37,2.

Verbandwechsel. Es wird nur soviel vom Verbande losgetrennt, dass die Wunde vollkommen sichtbar wird, die gut aussieht. Der entfernte Tampon ist blutig durchtränkt

und wird durch einen neuen ersetzt. Die Nähte und Nägel bleiben liegen. Mooskissen; eine kurze Schiene an der Aussenseite des Oberschenkels, welche die Wunde bedeckt, wird angelegt; fixierender Verband. Abendtemperatur 38,1.

7. XI.

Nacht ziemlich gut; ganz geringe Schmerzen. Früh: 36,6. Abends 38,1.

8. XI.

Patient hat in der Nacht starker Schmerzen wegen wenig geschlafen, die auch am Tage nicht nachliessen. Früh 37,2. Abends 38,5.

9. XI.

Patient hat in der Nacht nur einige Stunden geschlafen, Schmerzen etwas geringer. Morgentemperatur 36,9. Abends 38,2.

Verbandwechsel: die Wunde sieht gut aus, eitert nicht. Entfernung des Tampon, der durch einen neuen ersetzt wird, Entfernung der Nähte und eines Nagels. Mooskissen; anstatt des Schienenverbandes ist ein fixierender Verband um die Hüfte bis zur oberen Hälfte des Oberschenkels angelegt. Ferner wird an beiden Unterschenkeln ein Gipsverband angelegt, der von dem Fussrücken an bis über die Patella reicht, und beide Kniee werden durch einen 23 cm langen miteingegipsten Holzstock auseinander gehalten, ein ebensolcher von 41 cm Länge befindet sich mit eingegipst am inneren Fussrücken und hält die Füsse auseinander, welche leicht auswärts rotiert sind.

10. XI.

Patient hat die Nacht wenig geschlafen; mässige Schmerzen. Morgentemperatur 37,6. Abendtemperatur 37,9.

11.—16. XI.

Schmerzen haben nachgelassen. Patient befindet sich gut. Kein Fieber.

17. XI.

Verbandwechsel: der Verband an der Hüfte wird entfernt, der zweite Nagel herausgezogen und der Tampon entfernt. Wunde sieht gut aus, granuliert und wird durch zwei

Nähte geschlossen. Aseptischer Verband. Am Nachmittage und abends heftige Schmerzen. Abendtemperatur 37,7.

18.—24. XI.

Keine Schmerzen. Patient befindet sich wohl. Kein Fieber.

25. XI.

Verbandwechsel: die Wunde ist geheilt, die beiden Nähte werden entfernt. Um die Hüfte wird ein Gipsverband angelegt, der rechts den Oberschenkel bis zum oberen Rand der Patella, links den ganzen Ober- und Unterschenkel bis zum Fussrücken einnimmt. Abendtemperatur 38,2. Leider zeigt sich eine Parese des Peroneus; der Fuss kann nicht dorsal flektiert und nicht reponiert werden.

19. XII.

Abnahme des Gipsverbandes; die Wunde ist vollständig vernarbt. Um die Parese des Peroneus zu heben, wird elektrisiert, massiert, Patient angehalten, Dorsalflexion und Pronation zu üben.

28. XII.

Da das Bein zur Adduktionsstellung neigt, wird bei möglichster Abduktion ein Verband mit einer eisernen Schiene auf der Aussenseite angelegt. Der Fuss bleibt dabei frei, um möglichst Bewegungen üben zu können.

1. II. 99.

Der Verband wird in derselben Weise erneuert, doch geht er jetzt nur bis zum Knie; dieses ist immer etwas verdickt und noch vollkommen steif. Es werden jetzt aktiv Bewegungen im Kniegelenk ausgeführt; Fussbewegungen allmählich besser.

14. II. 99.

Um die Beweglichkeit zu steigern, wird in Narcose das Knie bis zum rechten Winkel gewaltsam gebeugt und wieder Uebungen wie früher aufgenommen.

15. III.

Patient verlässt das Bett und macht Gehversuche. Die Verkürzung des linken Beines wird durch einen hohen Absatz auszugleichen versucht.

6. IV.

Patient wird auf sein Verlangen hin entlassen. An der Aussenseite der linken Hüfte eine feste blasse Narbe, in der Mitte etwas breiter mit dem Knochen verwachsen. Das linke Bein ist verkürzt, dünner als das rechte und steht ein klein wenig adduciert, dabei auch leicht gebeugt; im Hüftgelenk ist es vollkommen fest. Das Knie hat eine geringe Valgusstellung, ist auch etwas geschwollen, offenbar durch einen kleinen Erguss. Es wird vollkommen gestreckt, gebeugt nur bis zum Winkel von 120°. Der Fuss ist etwas geschwollen, er kann bis zum rechten Winkel hinaufgezogen werden. Das Senken des Fusses geht nicht ganz soweit wie auf der rechten Seite; die Zehen sind gut beweglich.

Länge des Beines links 87 cm, rechts 93 cm.

Fragen wir uns nun, wie erklärt sich diese Stellung des erkrankten Beines?

Der Umstand, dass der Trochanter major über die Roser-Nélatonsche Linie hinaus nach aussen steht, ist ein Befund, der, da der Femurkopf sich als innerhalb der Pfanne befindlich nachweisen lässt, seine Deutung nur in einer Verkleinerung des von dem Schenkelschaft und -hals gebildeten Winkels finden kann. Ohne weiteres erklärt sich aus dem Uebergange des normaler Weise stumpfen Neigungswinkels in einen mehr dem Rechten sich nähernden die bei den Kranken eintretende stärkere Prominenz des Trochanters; die durch Schenkelhalsverbiegung bedingte Behinderung der Abduktion wird naturgemäss um so grösser werden, je kleiner sich der Neigungswinkel gestaltet. Sie erklärt sich daher, dass das Bein infolge der Abwärtsbiegung des Collum femoris und der dadurch bedingten Adduktionsstellung des Oberschenkels bereits eine kompensatorische Abduktion ausgeführt hat und so bei der Parallelstellung beider Beine, zuweilen bereits früher, ganz oder nahezu ganz an der physiologischen Grenze dieser Bewegung angelangt ist. Erheb-

liche Einschränkungen sind bei der Schenkelhalsverbiegung, falls man genügend auswärts rotiert, seltener und meist die Folge gleichzeitiger Verdrehungen des Halses um seine Längsachse.

Die bei der grossen Mehrzahl der Fälle beobachtete Stellung der Extremität in Auswärtsrotation mit Beschränkung der Innenrotation findet ihre Erklärung in der Verbiegung des Schenkelhalses nach hinten, mit der Spitze des Knickungswinkels nach vorn. Sehr instruktiv hat Hofmeister dieses an einem Modell erläutert, bei dem er dem Schenkelhalse jede beliebige Stellung zum Schaft geben konnte. Liess er nämlich an diesem Modell dem Knochen ausser einer Abknickung nach unten auch eine solche nach hinten zu teil werden, so war bei Geradstand des Beines nach vorn die überknorpelte Gelenkfläche des Kopfes auf der Vorderseite schon ganz in der Pfanne verschwunden, während an einem normalen Präparat in dieser Stellung noch ein gutes Stück der Knorpelfläche für die Innenrotation verwertbar war. Denkt man sich nun noch eine etwas stärkere Abknickung des Schenkelhalses nach hinten, so wird noch, bevor jener Geradstand des Beines nach vorn erreicht ist, die Knorpelfläche in der Pfanne verschwunden sein und die Extremität in fortwährender Aussenrotation stehen müssen. Dagegen ergeben sich bei doppelseitiger Erkrankung eine Reihe recht charakteristischer Störungen. Die Kranken vermögen nur, wie dieses Hofmeister an recht typischen Beispielen abbildet, in der Weise zu sitzen oder niederzuknieen, dass sich die beiden Beine oder wenigstens die Unterschenkel mit einander kreuzen. Das Gehen ist natürlich bei gleichzeitiger Flexionsbeschränkung in der Hüfte häufig nur so möglich, dass der Patient auf der Seite, wo er das Bein vorwärts setzen will, Rumpf respektive Becken hebt, dann das Bein in einem Bogen vorwärts bringt und so aufsetzt, dass es vor dem anderen zu stehen kommt. Auch die Unfähigkeit der an doppelseitiger Coxa vara Erkrankten, sich zu bücken, erklärt sich leicht aus der Schwierigkeit bei adducierten und

gleichzeitig auswärtsrotierten Oberschenkeln, den Oberkörper nach vornüber zu neigen.

Stellen wir uns nun die Frage, was die Ursache dieser Schenkelhalsverbiegung ist, so müssen wir wohl ohne Zweifel einen Erweichungsprozess im Knochen annehmen, der unter der Einwirkung der Köperlast diese Verbiegung des Schenkelhalses herbeigeführt hat. Schon E. Müller wies, abgesehen von dem zu Grunde liegenden anatomischen Veränderungen, darauf hin, dass es sich hier um eine zu grosse Nachgiebigkeit und Weichheit des Knochens handle, gleich wie beim Genu valgum und es also eine Belastungsdifformität sei. Es handelt sich in beiden Fällen eben um Individuen, die in den Pubertätsjahren stehen, also in einer Zeit, wo mit dem Ergreifen eines Berufes eine grössere Anforderung an die unteren Extremitäten im Gehen und Stehen gestellt wird. Müller betont ferner den chronischen nicht entzündlichen Prozess, der nach einer gewissen Zeit seinen Höhepunkt erreicht, dann nicht mehr fortschreitet, sondern zur Ausheilung kommt, natürlich unter Fortdauer der gesetzten Gestaltsveränderung. So sieht Müller sich dazu veranlasst, den gleichen pathologisch anatomischen Grund für die Schenkelhalsverbiegung anzunehmen, wie Mikulicz dieses für das Genu valgum thut, nämlich eine lokalisierte Rachitis tarda. Freilich konnte Müller bei seinen Präparaten keine Veränderungen, die für Rachitis sprechen würden, nachweisen, doch betonte er, dass eben der Prozess, der zur Verkrümmung geführt hat, schon abgelaufen ist und sich so am Präparat nicht mehr erkennen lässt, und dass eine ausgeheilte Rachitis, ohne Störungen im Bau des Knochens zu hinterlassen, ausheilen könne.

Im Gegensatz zu dieser infolge von lokalisierter Spätrachitis im Wachstumsalter eintretenden Schenkelhalsverbiegung setzte Lauenstein die Richtigkeit der Annahme Müllers durch einen Fall doppelseitiger Schenkelhalsverbiegung bei der Sektion eines sechsjährigen rachitischen Knabens ausser Zweifel. Und zwar konnte er sowohl makroskopisch wie mikroskopisch als Erweichungsursache im Knochen

Rachitis festsetzen. Durch weitere Untersuchungen fand Lauenstein wiederholt, dass bei rachitischen Kindern eine Verschiebung der Trochanterspitze über die Roser-Nélatonsche Linie von 1—2 cm vorhanden war. So stellt schon Rotter eine dem Genu valgum adolescentium entsprechende Schenkelhalsverbiegung eine solche infolge allgemeiner Rachitis n den ersten Lebensjahren gegenüber.

Hoffa weist darauf hin, dass für die Annahme einer Spätrachitis ein wirklicher Beweis bis jetzt noch nicht gebracht sei.

Diese Annahme hat man nur durch einen Analogieschluss auf Mikulicz's Theorie von der Entstehung des Genu valgum adolescentium verteidigt. Kirmisson und Charpentier glauben, dass es sich in den meisten Fällen um eine Arthritis deformans coxae handle.

Küster spricht die Vermutung aus, dass es sich um das Resultat einer Ostitis fibrosa handle. Whitmann glaubt, dass es sich nur um die excessive Steigerung eines normalen Vorganges handle, da ja stets gegen Ende des Kindesalters eine Verkleinerung des Schenkelhalsneigungswinkels statthabe. Hoffa selbst glaubt, dass man es bei der Coxa vara adolescentium nicht mit einer einheitlichen Affektion zu thun habe, sondern dass eine Anzahl der verschiedenartigen Krankheitsprozesse, wie sie eben aufgeführt sind, bei Einwirkung derselben äusseren Schädlichkeiten eine Deformierung des proximalen Femurendes im Sinne der Coxa vara herbeiführen können.

So vermochte auch Kocher aus seinen von Professor Langhans angefertigten Präparaten keinen sicheren Schluss zu ziehen, obwohl er zugiebt, dass die Einsprengung von Knorpelinseln in unregelmässiger Weise, während an der betreffenden Stelle keine wirkliche knorplige Epiphysenlinie mehr zu sehen ist, für eine Wachstumsstörung spricht, wie man sie bei der Rachitis sieht. An einigen Stellen im Präparat fand er die für Osteomalacie typischen kalklosen Zonen und Streifen an der Oberfläche der Knochenbälkchen. Die Erkrankung auf eine Ostitis zurückzuführen, hält er für

ausgeschlossen, da von einer Entzündung in Form einer Leucocytenansammlung nichts zu finden war. Doch glaubt Kocher aus Anlass des oben geschilderten Befundes und der makroskopisch leicht zu konstatierenden Hyperaemie und Erweichung der Spongiosa des Kopfes, neben der mikroskopisch nachweislichen Erweiterung der Markräume mit Hyperaemie und grossem Reichtum an Markzellen neben Fettzellen bei Fehlen von Osteoblasten und Osteoklasten, eine juvenile Osteomalacie annehmen zu dürfen.

Hofmeister spricht sich in Uebereinstimmung mit Müller dahin aus, dass die Verbiegung des Schenkelhalses im Jünglingsalter bedingt ist durch das Zusammenwirken der mehr weniger plötzlich gesteigerten statischen Anforderungen und eines die Resistenz des Knochengewebes herabsetzenden lokalen Prozesses, (Spätrachitis Mikulicz's) und dass die relative Seltenheit der Coxa vara im Vergleich zu den Verbiegungen am Knie in der aus den physiologischen Verhältnissen resultierenden selteneren Lokalisation jener Ernährungsstörung am oberen Femurende begründet ist.

Hinsichtlich der Disposition betont Kocher in erster Linie den Einfluss des Berufes der Erkrankten. Während nämlich unter den drei Fällen Kochers zwei sogenannte „Käser" waren, die täglich schwere Kübel Milch zu tragen hatten, und er infolgedessen gerade das Käsergeschäft für besonders disponiert hält, Ursache der Erkrankung zu sein, hat Hofmeister unter 33 dem Wachstumsalter angehörenden Fällen alle möglichen Berufsklassen betroffen gefunden. Von diesen Fällen betreffen 19 Landwirte, ferner Vertreter verschiedener Handwerke und Gewerbe und unter den neueren auch ein Offizier. So muss man, sagt Hofmeister ganz richtig, die Grenzen für die Berufsarten, unter denen Coxa vara zustande kommen kann, immer weiter ziehen und wäre es durchaus verfrüht, aus der Thatsache, dass in der Tübinger Statistik der Coxa vara die Landwirte das Hauptkontingent stellen, den Schluss zu ziehen, als begünstige nun gerade die Landwirtschaft in besonderm hohen Grade die Entstehung des Leidens. So findet auch Kochers Ansicht, dass besonders

die Käser von dem Leiden betroffen werden, darin eine durchaus befriedigende Erklärung, dass eben in der Berner Umgegend das Käsergeschäft prävaliert.

Im Anschluss hieran sei eine von Hofmeister bei einer 34jährigen Frau mit ausgesprochener Osteomalacie konstatierte doppelseitige Schenkelhalsverbiegung erwähnt. Auch Joachimsthal war in der Lage, bei einer von ihm vorgenommenen Sektion einer 55jährigen, mit hochgradiger Osteomalacie des Beckens und der unteren Extremitäten behafteten Frau eine erhebliche Abbiegung von Hals und Kopf des Oberschenkels konstatieren zu können.

So wäre, wie wir oben gesehen haben, als Ursache der Coxa-vara-Stellung noch anzuführen: die mit Dislocation geheilte Schenkelhalsfraktur oder Epiphysenlösung. Abgesehen von dieser sicher seltenen Aetiologie müsste man zu den beiden erwähnten Gruppen: Coxa vara adolescentium sive statica und Coxa vara rachitica sive infantum als dritte die osteomalacische Coxa vara hinzufügen.

Werfen wir noch einen kurzen Blick auf das öfter angegebene Trauma solcher Kranken. Hofmeister giebt zu, dass eine örtliche Prädisposition durch ein Trauma für den Krankheitsprozess geschaffen werden kann oder der schon vorhandene Prozess eine Steigerung erfährt. Allein man muss in Betracht ziehen, dass es einmal ein leicht begreifliches Streben der Patienten ist, ihr Leiden auf eine bestimmte Ursache zurückzuführen, dann auch die Verletzung selbst das Interesse der Patienten auf die Stelle hingelenkt hat.

Was die Verteilung der Geschlechter anbelangt, so kommen von 45 beobachteten Fällen 36 auf das männliche, 9 auf das weibliche Geschlecht.

Das Verhältnis zwischen einseitiger und doppelseitiger Erkrankung berechnete sich bei diesen auf 30 : 15.

Das oben geschilderte häufigste Krankheitsbild der Schenkelhalsverbiegung erfährt in gewissen seltenen Fällen, die von Hofmeister und Nasse beschrieben worden sind, in denen das Collum femoris statt einer Konvexität nach

vorn eine solche nach rückwärts aufweist, in der Hinsicht gewisse Veränderungen, indem aus der Auswärtsrotation dann die Innenrotation wird, während die Erscheinungen des Trochanterhochstandes dieselben bleiben. Eine zweite atypische Form ist die Coxa vara congenita. Kredel hat an zwei Beispielen dieser Verbildung, die vereinigt mit anderweitigen angeborenen Anomalien, wie Genu valgum und Klumpfuss, gezeigt, dass das Hüftgelenk schon in utero, wahrscheinlich durch forcierte und dauernde Adduktion, eine Difformität eingehen kann, die mit der Coxa vara übereinstimmt und sowohl einseitig wie doppelseitig vorkommt.

Sodann seien hier noch die in vielen Fällen von angeborener Hüftgelenksluxation vorhandenen Verbiegungen des Collum femoris erwähnt, die namentlich nach blutigen und unblutigen Repositionen des Kopfes unter dem typischen Bilde der Coxa vara ins Auge fallen.

Was nun die Therapie anbetrifft, so erstreckt sich dieselbe nach zwei Richtungen hin; einmal muss man durch Beseitigung der mechanischen Schädlichkeiten die subjektiven Beschwerden der Kranken zu lindern und einer weiteren Zunahme der Difformität vorzubeugen suchen, andrerseits durch allgemeine Massnahmen zur Ausheilung des Erweichungsprozesses im Knochen beizutragen suchen.

Der ersten Indication wird durch Bettruhe in vollständigster Weise genügt, indem so die Einwirkung der Körperlast auf den afficierten Schenkelhals aufgehoben wird und sowohl die Schmerzen gelindert werden, als auch einer weiteren Verbiegung des Knochens vorgebeugt wird. Von gutem Einfluss ist in dieser Hinsicht auch die Anlegung eines Extensionsverbandes. In leichten Fällen wird man von der Bettruhe absehen können und den Kranken nur Schonung durch Aussetzung ihrer Beschäftigung anempfehlen.

Zwecks Abkürzung des Krankheitsprozesses im Knochen muss man das Hauptgewicht auf eine gute Pflege und Ernährung legen. Hofmeister verordnet mit Rücksicht auf die von ihm angenommene Rachitis Phosphorleberthran;

Rotter und auch Czerny haben durch Massage gute Erfolge erzielt.

Ist der Prozess stationär geworden, so kann man versuchen, eine eventuelle Verkürzung des Beines durch eine erhöhte Sohle auszugleichen; doch ist eine sehr hochgradige Difformität vorhanden, die zu sehr beträchtlichen Störungen der Funktion und damit der Erwerbsfähigkeit geführt hat, so müsste durch einen operativen Eingriff dem Patienten Erleichterung geschafft werden. In Betracht käme hier die lineäre Osteotomie nach Büdinger, welche durch Erzeugung einer klaffenden Spalte an der Unterseite des Halses und Ausfüllung derselben mit Knochenneubildung zu einer Streckung der unteren Schenkelhalspartie führt, ohne Verkürzung der oberen. Nach Hofmeister wird dasselbe Resultat erzielt durch eine lineäre Osteotomie unterhalb des grossen Trochanters, wenn deren innerer Teil oberhalb des Trochanter minor verläuft. Kraske empfahl Keilresektion, die in der Ausmeisselung eines mit der Basis nach vorn und oben gerichteten Keiles aus dem Schenkelhals besteht. Hofmeister empfahl weiter die Osteotomia subtrochanterica. In schweren Fällen, in denen eine hochgradige Difformität des Collum femoris besteht und daher eine Osteotomie ohne Gelenksverletzung nicht möglich ist, dürfte von vorn herein die Hüftgelenksresektion als der zweckmässigste Eingriff indiciert sein, wie sie von Müller, Hoffa, Kocher mit Erfolg angewendet worden ist. In weniger schweren Fällen könnte man auch nach Kochers Vorschlag an eine teilweise Abtragung und Zurechtformung des Schenkelhalses denken.

Ferner liefert nicht nur für die Diagnose, sondern auch für die Frage, ob und wie man operieren soll, die Röntgen-Photographie wertvolle Anhaltspunkte, indem das Röntgen-Bild den anatomischen Effekt der Operation annähernd vorausberechnen lässt.

Da bei einer genau aufgenommenen Anamnese die Diagnose „Coxa vara“ aus den klinischen Erscheinungen wohl mit Sicherheit gestellt werden kann und ausserdem der Krankheitsprozess einer erfolgreichen Therapie recht gut zu-

gänglich ist, so dürfte auch dieses Gebiet ein dankbares Arbeitsfeld für die Thätigkeit des Chirurgen sein.

Zum Schlusse meiner Arbeit sei es mir verstattet, meinem hochverehrten Herrn Lehrer, Professor Dr. von Heineke, für die gütige Ueberlassung der Fälle, sowie für die Durchsicht dieser Arbeit und Herrn Professor Dr. Graser für die freundliche Unterweisung in der einschlägigen Litteratur meinen besten Dank auszusprechen.

Litteratur.

1) Albert, Diagnostik der chirurg. Krankheiten 1896.
2) Baur, Beitrag zur Casuistik der Coxa vara. Erlangen 1895.
3) Brod, Zur Differential-Diagnose der Hüftgelenkserkrankungen. Würzburg 1897.
4) Brühl, Ueber Coxa vara. Bonn 1895.
5) Hoffa, Albert, Lehrbuch der orthopädischen Chirurgie. 1898.
6) Hofmeister, F., Zur Aetiologie der Coxa vara. Beiträge zur klinischen Chirurgie. Band 13. 1895.
7) Hofmeister, F., Coxa vara. Eine typische Form der Schenkelhalsverbiegung. Beiträge zur klin. Chirurgie. Band 12. 1894.
8) Hofmeister, F., Ueber Coxa vara auf Grund von Röntgen-Aufnahmen. — Zentralblatt für Chirurgie. Band 24. 1897.
9) Joachimsthal, G., Ueber Wesen und Behandlung der Coxa vara. Sammlung klinischer Vorträge. Nr. 215.
10) Kirmisson, E., L'affaissement du col du fémur sous l'influence du rachitisme. — Revue d'orthopédie 1894. Nr. 5.
11) Kocher, Ueber Coxa vara, eine Berufskrankheit der Wachstumsperiode. — Deutsche Zeitschrift für Chirurgie. Band 38. 1894.
12) Lauenstein, C., Bemerkungen zu dem Neigungswinkel des Schenkelhalses. Archiv für klin. Chirurgie. Band 40.
13) Miculicz, J., Ueber individuelle Formdifferenzen am Femur und an der Tibia des Menschen. — Archiv für Anatomie und Entwicklungsgeschichte. 1878.
14) Müller, Ernst, Ueber Verbiegung des Schenkelhalses im Wachstumsalter. Ein neues Krankheitsbild. — Beiträge zur klin. Chirurg. Band 4. 1889.
15) Rotter, J., Ein Fall von doppelseitiger rachitischer Verbiegung des Schenkelhalses. Münchener medizin. Wochenschrift. 1890. Nr. 32.
16) Strubel, Ein Beitrag zur Casuistik der rachitischen Schenkelhalsverkrümmungen. Heidelberg, 1893.

17) Tillmanns, Lehrbuch der Speziellen Chirurgie. 1897.
18) Wolff, Julius, Die Lehre von der funktionellen Pathogenese der Difformitäten. — Archiv für klinische Chirurgie. Band 53. Heft 4.
19) Wolff, Julius, Das Gesetz der Transformation der Knochen. — Berlin, 1892.
20) Wolff, Julius, Ueber die innere Architektur der Knochen. Virchows Archiv. Band 50.
21) Ziegler, Lehrbuch der speziellen patholog. Anatomie. 1895.

RECHTS

Vorder-Ansicht

Normal

Abnorm



Rück-Ansicht

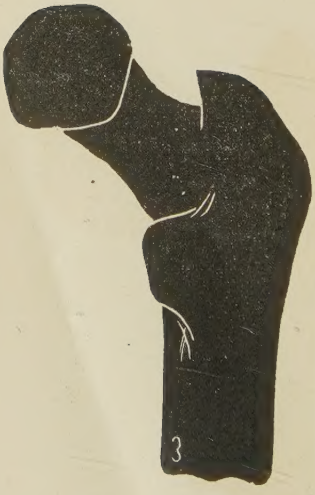

Die unterbrochene weisse Linie zeigt den Resektionsschnitt an.

Figur 1—4.

LINKS

Vorder-Ansicht

Normal

Abnorm

Rück-Ansicht

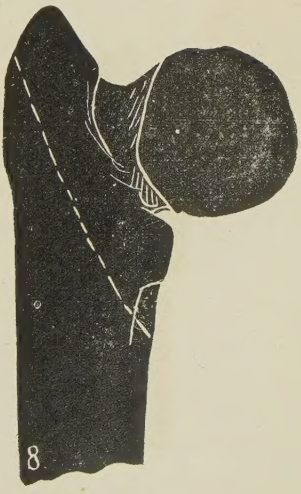

ie unterbrochene weisse Linie zeigt den Resektionsschnitt an.

Figur 5—8.